

Hier beschreibe ich kurz einige Normalvarianten unseres Körpers, die häufig für Aufregung sorgen und als etwas Krankhaftes angesehen werden.

- [Bakterien im Urin - ohne Symptome](#)
- [Erythrosis interfollicularis colli - Röte am Hals](#)
- [Fersensporn](#)
- [Haarausfall beim Mann](#)
- [Hyposphagma](#)
- [Laptopausschlag an Beinen](#)
- [Landkartenzunge](#)
- [Lego-Spieler-Fuss](#)
- [Mouches Volantes](#)
- [Penis-Eichelkranz](#)
- [Papillome an der Scheide](#)
- [Reibeisenhaut](#)
- [Schluckauf - Singultus](#)
- [Talgdrüsen an Lippe oder Penis](#)
- [Tumor in beiden Achselhöhlen](#)
- [Schwarze Haarzunge](#)
- [Zellulite](#)
- [Erkältet man sich, wenn es kalt ist?](#)
- [Ist es schädlich, mit den Fingerknöcheln zu knacken?](#)
- [Schadet Lesen bei schlechtem Licht den Augen?](#)

Dazu ein sinnvoller Satz von Gerhard Kocher („Vorsicht Medizin!“):

Es gibt vier Kategorien von Menschen:

gesunde Gesunde, kranke Gesunde, gesunde Kranke und kranke Kranke

Disease Mongering

Krankheiten ins Gespräch bringen und dann „verkaufen“ wird von der Pharmaindustrie in letzter Zeit massiv betrieben – so bei der „erektilen Dysfunktion“, beim ADHS, der Glatze, Schüchternheit, Schwitzen, Restless-Legs-Syndrom, Soziale Phobie, Depression,...!

Also aufgepasst auf Problem- und Mengenausweitung!

Achten Sie auch darauf, dass ein simpler Namenswechsel von den altbekannten „Potenzstörungen“ zur „erektilen Dysfunktion“ weitreichende Folgen für die Einschätzung der „Krankheit“ haben kann! So glaubten Teilnehmer einer Studie

(M.E. Young et al.: *The role of medical language in changing public perception of illness. PLoS ONE, 3/12, 2008, e3875*) nicht nur, dass etwa „Hyperhidrosis“ oder „Androgenetische Alopezie“ sehr viel ernster zu nehmende Krankheiten seien, als ihre alltäglichen Namensvettern, sondern sie befürchteten obendrein, dass die mit medizinischen Fachausdrücken beschriebene Wehwehchen auch noch besonders selten sind. Ältere, bereits etablierte medizinische Fachbegriffe hatten diesen Effekt allerdings nicht (hier also „übermässiges Schwitzen“ oder „männlicher, genetischer Haarausfall“).

Das [DSM-5 definierte 2022](#) neu die Diagnose «*Mangelndes sexuelles Verlangen der Frau*». Wenig später brachte die Firma Sprout Pharmaceutical in den USA die weibliche Sex-Pille Addiy mit dem Wirkstoff Filibanserin auf den Markt. In der Schweiz ist sie nicht zugelassen.

Im DSM-5 war auch neu, dass eine längere Trauerphase als «*Depression*» gilt. Psychiater sollten sie nun mit Medikamenten behandeln. Ein Riesengeschäft für Hersteller von Antidepressiva.

Eine neue Diagnose war auch «*Agoraphobie*», die Angst vor Situationen, bei denen es kein Entrinnen gibt. Sie kann auftreten in Zügen, die im Tunnel stehen bleiben oder in Flugzeugen, die auf der Startbahn warten müssen. Auch hier die Lösung in der Psychiatrie: Antidepressiva.

Also Achtung vor Cyberchondrie!

Zellulite oder Cellulitis

„Ich hab lieber Orangenhaut als gar kein Profil!“ – Ina Müller

„Das Leben ist eine sehr endliche Veranstaltung, und ab einem bestimmten Punkt ist man auf der anderen Seite.

Ich bin mit Mitte 50 aus dem Paradies der Unsterblichkeit gekippt. Ich habe immer gespielt, nichts wirklich ernst genommen, aber auf einmal war er da, der Moment, und ich merkte: Jetzt bin ich angeschossen...“

Ulrich Tukur, deutscher Schauspieler

Dies kann auch für die „Zellulitis“ gelten, wo Frauen vielleicht schon zwischen 20 und 30 aus diesem „Paradies der Unsterblichkeit“ kippen.

Ist dies wirklich eine „Krankheit“?

Die „Zellulitis“ (oder Cellulite, etc..) ist eine sog. „Illustrierten-Krankheit“, d.h. sie ist absolut „gemacht worden“! Eine offensichtlich einträgliche Kosmetik- und Therapeuten-Industrie ist nun schwer daran interessiert, dass diese völlig normale Variante der Haut einer Frau auch weiterhin von den „Opfern“ als Krankheit empfunden und hartnäckig therapiert wird. Der Begriff bezeichnet eine bei Frauen im Oberschenkel- und Gesässbereich auftretende Veränderung des Unterhaut-Fettgewebes. Subjektiv werden Spannungsgefühl oder diffuse Spontanschmerzen (Kneifschmerz) angegeben. Beim Zusammenschieben der Haut entsteht das „Orangenhaut-“ oder „Matratzen-Phänomen“. Für entzündliche Vorgänge im Sinne einer Fett- (Pannikulitis) oder Gefässentzündung (Vaskulitis) fand sich in eingehenden Forschungsarbeiten nie ein Hinweis. Das obenbeschriebene Phänomen ist denn auch auf, in diesen Körperregionen bei Frauen normalerweise vorkommenden Bindegewebsbrücken aus der Tiefe durch die Fettschicht zur Haut (wie die Knöpfe bei Matratzen!) zurückzuführen. Es wird stärker sicht- und auch fühlbar, wenn die Fettschicht dicker ist oder durch Wasser aufgeschwollen ist und die „Knöpfe“ dabei eingezogen werden. Weniger sichtbar wird also alles durch Abnehmen oder Angehen der Wasserschwellung. Beides ist durch Laufen, Radfahren, etc. gesund und billig erreichbar.

Jedermann, jede Frau erlebt irgendwann im Leben diesen [„Kipppunkt, an dem ich aus dem Paradies der Unsterblichkeit falle“](#). Das Thema Kranksein und Altwerden ist bis dahin nur was für Greise und Looser – und plötzlich werde ich selbst konfrontiert mit „Krankheit“, Altwerden, Unattraktivität... Eine Krise beginnt und wird häufig sofort bekämpft mit (unsinnigen und meist unwirksamen) Therapiemarathons.

Der aktuelle Selfiewahn mit seiner überrissenen Selbstinszenierung und Eigenbewunderung macht diese Krise nur noch krasser und den Absturz aus der Makellosigkeit ins vermeintlich Unbedeutende noch viel dramatischer.

Am besten durchschaut man das Ganze aber als **frauenbehindernden Betrug** einer völlig nutzlosen, teuren und unnötigen Industrie!

Schönheit ist ein davoneilender Hase – und Hässlichkeit lässt sich nicht so leicht definieren und ist durch sich wandelnde gesellschaftliche Vorstellungen geprägt (Sehe ich nicht in letzter Zeit mehr Frauen, auch junge, die selbstbewusst ihre Oberschenkel mit Anzeichen von Z. der Umwelt präsentieren?!). Hässlich ist ein Mensch, der sich selbst dafür hält. „Ich bin ich und ich ist schön“ (auch der Titel eines guten Buches von Alicia Giménez- Bartlett). Wer sich zu sehr mit dem eigenen Bild beschäftigt, kreist um sich selbst, und das schafft vor allem Beklemmungen.

Man sollte sich für etwas anderes interessieren als für die eigene Haut und Haare (Lesen Sie dazu auch meine Seite [zum Geniessen des Lebens](#)).

[Die Meinung der unbestechlichen Kosmetik-Kritikerin Paula Begoun >>>](#)

Erythrosis interfollicularis colli

Erythrosis oder Rubeosis (=Rötung) mit punktförmiger (weisslicher) Aussparungen der Follikel, v.a. seitlich am Hals, als Folge dauernder Sonneneinwirkung bei Land- u. Bauarbeitern, Seeleuten, aber auch bei vielen sonstigen Menschen.

Falls dennoch kosmetisch extrem störend kann mit einer Laserbehandlung gut behandelt werden.



Landkartenzunge (Lingua geographica)



Die „Landkartenzunge“ oder auf gescheit: „Lingua geographica“ ist eine Zunge, die rote Flecken auf dem Zungenrücken aufweist, welche sich in wenigen Tagen verändern können und einen 2-3 mm breiten grau-gelblichen Saum zeigen, was dann wie eine Landkarte aussieht.

Je nach Untersuchung haben 2-15% der Bevölkerung eine solche Zunge. Sie kann im frühen Kindesalter beginnen und während des ganzen Lebens bestehen, sie kann aber auch im späteren Lebensalter plötzlich auftreten. Gerade diese Menschen, deren Zunge vorher völlig normal war, leiden unter einer gewissen Empfindlichkeit auf Nahrungsreize (eine ständige Empfindlichkeit besteht in ca. 4% und wird als psychosomatischer Hintergrundfaktor angesehen). Sie sind nicht selten verunsichert, hinsichtlich der Bedeutung z.B. als krebsartige Veränderung. Diese Ursache kann man aber völlig ausschliessen!

Die Ursache der Landkartenzunge ist unbekannt.

Abgrenzen muss man ein Eisen-, Vit.B12- oder Folsäure-Mangel, auch eine chronisch-atrophische Candida-Glossitis (Hefepilzinfekt) und selten der Lichen ruber planus auf der Zunge. Auch Amalgam hat nichts damit zu tun.

Die wichtigste Massnahme bei der Landkartenzunge ist die Beruhigung, dass sie völlig harmlos ist und z.B. kein Krebsrisiko und keine Pilzinfektion dahintersteckt.

Es gibt weder Behandlungsmöglichkeiten, die eine Lingua geographica ausheilen, noch solche, welche den unmittelbaren Schub positiv beeinflussen. Andererseits sind spontane Ausheilungen bekannt, die bei etwa 25% der Betroffenen schliesslich einmal eintreten.

Schwarze Haarzunge



eine harmlose Keratinisierung: siehe ausführlicher auch bei Wikipedia:

wikipedia.org/wiki/Schwarze_Haarzunge

Therapie: täglich mit Zahnbürste (am besten Elektro) kräftig putzen.

Laptop Computer induced Erythema ab Igne

Was heisst: Durch Laptop (auf den Oberschenkeln) ausgelöstes „Rötung durch Feuer (Batteriewärme!)“:

In dem einen Fall handelte es sich um einen 50-jährigen Mann, der auf dem linken Oberschenkel einen braunen, leicht rötlichen Fleck aufwies; der symptomlose Ausschlag war zwei Wochen nach dem Kauf eines Laptops aufgetreten, den der Patient seither viele Stunden am Tag benutzte, meist auf den Oberschenkeln platziert. Das Hitzeerythem beschränkte sich auf das linke Bein, weil sich die Wärmequelle (Akku) des Laptops auf der linken Unterseite des Geräts befand. Im zweiten Fall wies eine 48-jährige Frau netzförmige Pigmentierungen (Livedo) auf den Oberschenkeln auf, rechts stärker als links. Auch hier war ein Laptop auf dem Schoß der Auslöser; dieser hatte die Hitzequelle rechts.



Das Erythema ab igne (thermale Keratose) tritt normalerweise auf, wenn man sich längere Zeit zu nahe an einer Feuerstelle befindet, nach Verwendung von Wärmekissen etc. Die Hitze kann Epithelveränderungen auslösen, ähnlich wie UV-Licht, in seltenen Fällen (nach Jahren) Plattenepithelkarzinome.

Laptops gehören – auch wenn sie so heissen – nicht auf den Schoß!

(Bilic M et al.: Erythema ab igne induced by a laptop computer. J Am Acad Dermatol 50 (2004) 973-974 – Jagtman BA: Erythema ab igne due to a laptop computer. Contact Dermatitis 50 (2004) 105)

Reibeisenhaut (Keratosis pilaris)

„Reibeisenhaut“, medizinisch auch *Keratosis pilaris* oder *Keratosis follicularis*, ist eine anlagebedingte Verhornungsstörung der Haarfollikel. Sie zeigt sich meist schon in der Kindheit durch follikulär, das heisst an den Haarfollikel gebundene, spitzkegelige hautfarbene ggf. auch entzündlich gerötete Hornkegel. Diese treten meist an den Oberarm-Streckseiten, den seitlichen Wangen und den Aussenseiten der Oberschenkel auf. Wenn die Papeln auch am Penis vorhanden sind, kann auch Lichen nitidus vorliegen.

Reibeisenhaut muss nicht behandelt werden, da es eine Normalvariante der menschlichen Haut ist. Bisher ist auch noch keine angemessene und zufriedenstellende Behandlung gefunden worden. Ein Vergleich einer Behandlung dieses Leidens ist wie wenn man einen schwarzhäutigen Afrikaner weisshäutig machen will...



Asymptomatische Bakteriurie

Bei alten Menschen (über 70) sind Bakterien im Urin ohne Symptome keine Krankheit! Grosse Studien zeigen, dass dies normal ist und nicht behandelt werden muss.

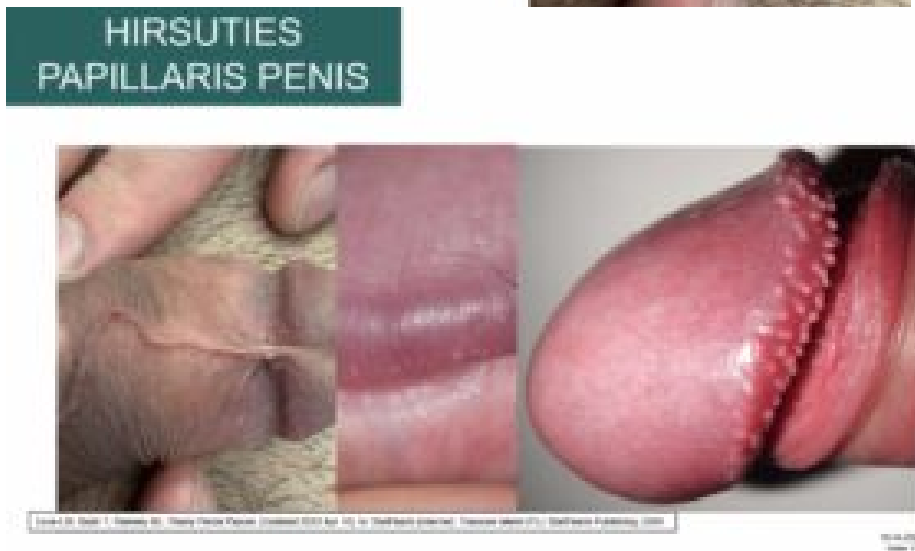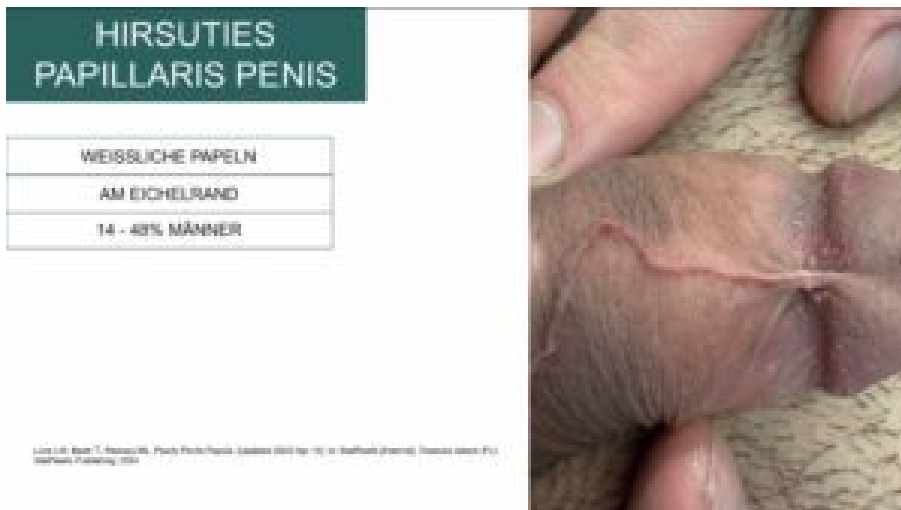Corona glandis (oder *Hirsuties papillaris Penis*)

der »Eichelkranz«; der wulstartige Rand der Peniseichel (Glans = vordere eichelförmige Verdickung des Penis) gegen den Penisschaft hin.

Wird von den Männern, obwohl 14-48% aller Männer diesen höckrigen Kranz sein Eigen nennt, häufig als „Pickelchen“ oder sonst was Krankhaftes angesehen.

Diese Höckerchen sind völlig normal und sollten nicht behandelt werden!

Es sind meist auch kleine sog. ektopische Talgdrüsen, wie unten beim Fordyce-Zustand beschrieben (siehe Photos):



aus Hausärztesforum Stadtspital Zürich, 18.04.2024

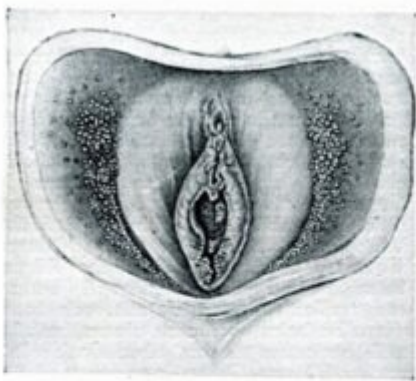Papillome am Scheidenausgang

Das Pendant bei der Frau sind die absolut harmlosen Papillome, kleine fleischfarbene, weiche, perlenförmige Papeln an der Vulva, teils einzeln, teils gruppiert stehend.

Diese Normvariante der vestibulären Schleimhaut - die vestibuläre Papillomatose - wird häufig als Genitalwarzen fehlgedeutet. Die Genitalwarzen sind aber im Unterschied zu Papillomen nicht auf das Vestibulum (Eingang) beschränkt. Die filiformen (fadenförmigen) oder blumenkohlartigen Kondylomwucherungen (Condylomata accuminata = spitze Genitalwärtchen) tendieren zudem dazu, an der Basis zusammenzuwachsen, und färben sich nach Applikation von 5%iger

Essigsäure weiss.

Papillome (die sich durch Essigsäure nicht verfärben) stellen eine normale anatomische Variante dar, analog den perlenförmigen Penispapeln beim Mann (siehe oben). Die korrekte Diagnose vermeidet unnötige weitere Diagnostik sowie Fehlbehandlungen.



Papillen an den kleinen Schamlippen
Nach B. Lipschütz

Nach Lipschütz (1924) in Bauer (1930) besitzen die während der Pubertät auftretenden Papillen der inneren Vulvalippen eine hohe Dichte an sensorischen Nervenendigungen und können deshalb als «Wollustapparat» dienen. Beim Penis Kranz von Hautstacheln an der Corona glandis.


„Fordyce Zustand“ der Mundschleimhaut oder am Penis

50% aller Mundschleimhautveränderungen, die mir als Hausarzt von den Patienten gezeigt werden – in der Ansicht, es handle sich um etwas Krankhaftes! Dies ist ein komplett normales Talgdrüsenauftreten an untypischen Orten in der Mundschleimhaut (sog. heterotope oder ektopische Talgdrüsen).

Es handelt sich um eine anatomische Variante. Auf der Schleimhaut finden sich sattgelbe, durch die Schleimhaut hindurchschimmernde Knötchen. Beim embryonalen Verschluss der Gesichtsspalte wurden diese Talgdrüsen von der äusseren Haut nach innen verlagert. Bei 25% der Frauen und 30% der Männer anzutreffen. Kinder sind frei davon.



hier in typischer Lokalisation an der Oberlippe

hier unten auch am Penischaft (sehr häufig):

Ein „Tumor“ in beiden Achselhöhlen

Wie ein speziell ausgebildeter Muskel in den Achselhöhlen einen Tumor vortäuschen kann: Lesen Sie darüber Genaueres in folgendem Artikel aus der Schweiz Med Forum: www.dr-walser.ch/axillary-arch-muskel.pdf

Ein „Tumor“ am kindlichen Fuss

Ein häufiger Grund für fehldiagnostizierte Exostosen oder Ganglien (Überbeine) beim Kind: der Lego-Spieler-Fuss! Hier finden Sie darüber einen zusammenfassenden Artikel im Schweiz Med Forum: lego-spieler-fuss.pdf

Hyposphagma

Als „Hyposphagma“ ist eine meist harmlose, scharf umrissene Unterblutung der Bindehaut des Auges. Ärzte sagen auch *subkonjunktivale Blutung* dazu. Das Hyposphagma imponiert als „akutes rotes Auge“, wobei die Verfärbung auf den Raum zwischen Lederhaut und Bindehaut beschränkt ist, ohne Beteiligung der angrenzenden Hornhaut. Die Blutung selbst ist allgemein schmerzlos, auch kommt es dadurch zu keiner Einschränkung der Sehschärfe. Hyposphagmata können als harmlose Folge unter alltäglichen Umständen auftreten, jedoch auch das Symptom einer ernsthaften Erkrankung sein. Mögliche Ursachen sind:

- heftiges Niesen oder Husten, z. B. bei [Pertussis](#)
- erhöhter Venendruck durch körperliche Anstrengung wie Heben, Pressen, unter Wehen, bei Erbrechen oder während eines [Valsalva-Versuchs](#)
- starker Bluthochdruck ([arterielle Hypertonie](#)) und Gefässerkrankungen ([Arteriosklerose](#))
- erhöhte [Blutungsneigung](#), z. B. bei Störung oder medikamentöser Hemmung der [Blutgerinnung](#)
- traumatische Verletzungen des Auges oder im Bereich des Kopfes

- Augenoperationen, etwa zur Korrektur einer Fehlsichtigkeit (z. B. [LASIK](#))
- Infektiöse akute Bindehautentzündungen durch Viren ([Akute hämorrhagische Konjunktivitis](#))
- Infektionskrankheiten mit [hämorrhagischer](#) Symptomatik wie etwa [Leptospirosen](#)

Differentialdiagnostisch ist das Hyposphagma gegenüber einer [Bindehautentzündung](#) abzugrenzen. Wenn keine begleitenden Verletzungen oder Fremdkörper vorliegen, ist eine Behandlung der subkonjunktivalen Blutung nicht erforderlich, da der Bluterguss abgebaut wird und nach etwa 10-14 Tagen resorbiert ist.



(aus [Wikipedia](#) - Danke!)

Haarausfall beim Mann (Androgenetische Alopezie)

„Das Leben ist eine sehr endliche Veranstaltung, und ab einem bestimmten Punkt ist man auf der anderen Seite.

Ich bin mit Mitte 50 aus dem Paradies der Unsterblichkeit gekippt. Ich habe immer gespielt, nichts wirklich ernst genommen, aber auf einmal war er da, der Moment, und ich merkte: Jetzt bin ich angeschossen...“

Ulrich Tukur, deutscher Schauspieler

Jedermann, jede Frau erlebt irgendwann im Leben diesen „Kipppunkt, an dem ich aus dem Paradies der Unsterblichkeit falle“. Die Männer häufig schon mit 30 bis 40 Jahren beim Auftreten eines genetischen Haarausfalls. Lesen Sie über diesen schwierigen Wendepunkt im Männerleben und den Umgang damit hier:

www.dr-walser.ch/haarausfall-bei-maenner.pdf

Fersensporn

Der Diagnosebegriff „Fersensporn“ ist kaum auszurotten. Er entspricht dem subjektiven Empfinden eines vertikalen Stachels im Fersen, welcher bei Belastung schmerzhaft wird. Hat jemand mit diesem Fersenschmerz im Röntgenbild dann zufällig eine horizontal (!) gerichtet „Stachelbildung“ (Verkalkung) am Ansatz der

Plantarfaszie am Fersenbein, ist die Diagnose „Fersensporn“ nicht mehr zu verhindern.

[Weiterlesen.](#)

Schluckauf - Singultus

Singultus entsteht durch die unwillkürliche, unilaterale Kontraktion des linken > rechten Zwerchfells mit unmittelbar darauffolgendem Glottis-Schluss, der das charakteristische Geräusch erzeugt. Es gibt unzählige Namen für dieses Geräusch (im Schweizerdeutschen etwa: Gluxer, Gluxi, Higger, Higgi, Hitzgi, Hixer ...). Die Frequenz beträgt 4–60/min.

Akuter Singultus dauert <2 Tage, ist selbstlimitierend, harmlos, aber lästig. Hält er >2 Tage an oder persistiert sogar >1 Monat, ist er lebensbehindernd und abklärungsbedürftig.

Zu Manövern gegen akuten Singultus gehören:

1. CO₂-Anstieg erzielen: Atem lange anhalten oder in einen Sack rückatmen;
2. Vagusstimulation: eiskaltes Wasser oder Essig trinken, Druck auf Carotis oder Augenerbulbus, Gurgeln, Ohrspülungen;
3. Bizzares: sexuelle Stimulation (Orgasmus), rektale Massage. Bei chronischem Singultus wirken diese Manöver nicht.

Folgende Medikamente können Singultus verursachen: Dexamethason, Benzodiazepine, Cisplatin, Opioide und Levodopa. Alkohol ist ein häufiger Auslöser.

Erkrankungen, die chronischen Singultus auslösen: gastroösophagealer Reflux (GERD), kardiale Erkrankungen, Erkrankungen des Zentralnervensystems wie zum Beispiel Aneurysma, Tumoren, Parkinson, Multiple Sklerose sowie otorhinolaryngologische Erkrankungen.

Auch psychische Konstellationen können einen persistierenden Singultus auslösen: Stress, Aufregungen, Angst mit Hyperventilation.

Die auslösende Erkrankung gehört zuerst behandelt: Ein Versuch mit Säureblockern

ist empfehlenswert, da GERD zu den häufigsten Ursachen zählt.

Wirksame Medikamente gegen chronischen Singultus: Chlorpromazin, Metoclopramid, Baclofen, Gabapentin.

Akupunktur sollte versucht werden, wenn Medikamente nicht wirksam sind.

Bei nicht beherrschbarem Singultus stehen invasive Massnahmen wie Vagus-Stimulation oder Phrenikus-Blockade zur Verfügung.

(Quelle: StatPearls. 2022, <http://www.ncbi.nlm.nih.gov/books/NBK538225>)

Erkältet man sich, wenn es kalt ist?

Sich warm anzuziehen, wenn es draussen kalt ist, ist selbstverständlich. Bekanntlich steigt in Herbst und Winter ja die Gefahr einer Erkältung. Aber verursacht Kälte wirklich Erkältungen? >>> [hier weiterlesen](#) >>>

Ist es schädlich, mit den Fingerknöcheln zu knacken?

Mit den Fingerknöcheln zu knacken soll angeblich Arthrose verursachen oder anderweitig schädlich für die Gelenke sein. Stimmt das? >>> [hier weiterlesen](#) >>>

Schadet Lesen bei schlechtem Licht den Augen?

Angeblich schadet Lesen bei schlechtem Licht den Augen. Ganz falsch ist das nicht. Aber gefährdet ist man nur in einem bestimmten >>> [hier weiterlesen](#) >>>

Mehr über Fokussierungen auf normale Sensationen/Signale unseres Körpers durch [ungenügende Hemmung der Signale unseres Nervensystems/Sinnesorgane zum Hirn](#) >>>

[Weiterlesen über Organe und „Anhängsel“ unseres Körpers, die manchmal als „überflüssig“ angesehen werden und \(unnötig\) entfernt werden... mit Folgen](#) >>>

Die meisten Bilder auf dieser Seite sind aus dem exzellenten DermAtlas der John Hopkins University:

<https://jddonline.com/project-atlas-a-z>

Veröffentlicht am 06. Juni 2017 von Dr. med. Thomas Walser

Letzte Aktualisierung:

12. Juni 2026